Zobrazovací techniky u exotických zvířat, 23.1.2010, Liberec
Sborník

Rentgenová diagnostika v medicíně plazů:

J. Hnízdo, Animal Clinic, Praha

Rentgenové vyšetření plazů klade určité nároky na technické vybavení a vyvolávací proces. Jelikož je nutné zhotovovat hodnotitelné snímky pacientů od několika desítek gramů až po zvířata vážící i několik desítek kilogramů (obří želvy, krajty, varani...) musí být k dispozici vedle výkonného přístroje vhodné zesilovací folie. S ohledem na nutnost vysokého rozlišení detailu vyhovují pro běžné vyšetření menších druhů plazů slabě zesilující SE-folie nebo bezfoliové a mamografické kazety (SILVERMAN & JANSSEN 1996, SILVERMAN 2006). Mláďata lze zobrazit pomocí stomatologických filmů.

Kombinace film-folie v praxi:
- *Drobné druhy* (gekoni, menší ještěři, malé želvy, většina hadů):
  > mamografické kazety/bezfoliové kazety (bez SC)
- *Středně velké druhy* (leguáni, většina želv, hroznýšovití):
  > folie SE 100 (jemně kreslící, bez SC)
- *Velké a obří druhy* (krokodýli, velké a obří želvy):
  > folie SE 400 a SC

Sekundární clona (SC) se doporučuje při vyšetření velkých a obřích druhů (u želv výška karapaxu více než 25cm).

Standardizovaný vyvolávací proces, nejlépe pomocí vyvolávacího automatu, garantuje konstantní diagnosticky hodnotitelnou kvalitu snímků. Velké pokroky přinesla i ve veterinární medicíně digitální radiografie (HERNANDEZ-DIVERS & LAFORTUNE 2006). Její využití má své omezení u malé velikosti pacientů, v nákladech na přístrojové vybavení a ve větším riziku radiační zátěže (častěji přeexponované snímky).

Vždy by měly být provedeny rentgenogramy minimálně ve dvou projekčních úrovních (většinou laterolaterální a dorzoventrální). Výjimkou jsou rentgenová vyšetření plic u želv, kde zhotovujeme i kraniokaudální projekce (DeSHAW & al. 1996,

Poznámky:

SILVERMAN 2006) - viz níže.

Sedace:
Hady většinou musíme sedovat, to platí *zvláště pro jedovaté druhy* (isofluran maskou nebo ketamin/tiletamin IM- **pozor na propofol u hadů**!), hlavně pro laterolaterální projekce. Hady rentgenujeme v segmentech, nepolohujeme je na kazetě stočené. Vznikající superpozice dělají snímek jinak nehodnotitelný.
Plastové trubičky nejsou ideální (rotace pacienta), lze je využít někdy u jedovatých hadů.

Ještěry nemusíme sedovat na dorzoventrální projekce, na laterolaterální expozice to ovšem nutné je (isofluran "open-drop" nebo maskou či propofol IV). Končetiny pacienta fixujeme případně lepící páskou nebo pytly s pískem.

Želvy není nutné na běžné dorzoventrální rentgenové vyšetření fixovat ani sedovat. Pro vyšetření laterolaterální a kraniokaudální v horizontálně zaměřeném paprsku je nutno želvu umístit na podstavec s volně zavěšenými končetinami, případně ji fixovat lepící páskou (RUEBEL & al. 1991, McARTHUR 1996, HERNANDEZ-DIVERS & LAFORTUNE 2006a). I zde většinou není nutná sedace.
Při polohování želv na boku dochází k superpozicím kvůli posunutí orgánů (> nevhodné).

Rentgenová diagnostika je u plazů přínosná při změnách skeletu končetin, lebky, krční páteře a kostry/krunýře včetně pánve. Mezi možné nálezy zde patří fraktury, luxace, osteomyelitis či metabolické onemocnění kostry (= MBD, nutriční či renální hyperparatyroidizmus). MBD se rentgenologicky projevuje jako "prořídnutí" kostí, pokřivení dlouhých kostí, patologické fraktury u ještěrů jsou nápadné zubní lišty v demineralizované čelisti.

Dále je možné zobrazení průdušnice (u želv D/V projekce, u ještěrů a hadů L/L projekce) a plic (DV a L/L u ještěrů a hadů a L/L a Cr/Cd projekce u želv). Rentgenová diagnostika plicních patologií je zvláště přínosná v případě želv. Zde je

Poznámky:
……
……
……

kraniokaudální projekce nejvíce senzitivní. U hadů je zobrazení plic možné jen v LL projekci a to jen v některých úsecích. U ještěrů je nevhodněhší LL projekce, u lateralizovaných patologiích plic je nutná DV projekce.

Senzitivnější je ovšem ve všech případech doplňující CT nebo MRI vyšetření plic.

Obtížnější je rentgenová diagnostika zažívacího traktu. Orgány s denzitou měkké tkáně (játra, slezina pancreas, střevo..) lze odlišit uvnitř krunýře u želv jen obtížně či nepřímo (> masové efekty při organomegaliích). U hadů je zažívací trakt překrýván tukovými tělesy a ostatními orgány (játra, pohl orgány, ledviny...).

Játra lze zobrazit bezpečně jen u ještěrů a to zvláště v latero-laterální projekci. U želv lze při masivním zvětšení jater pozorovat posun ostatních orgánů.

U chameleonů lze v LL projekci identifikovat žaludek, střevní konvolut je u většiny ještěrů zobrazen jen při jeho náplni zažitinou či plynem. GIT ještěrů se zobrazuje rovněž jen při náplni radiodenzním či radiolucentním materiálem.

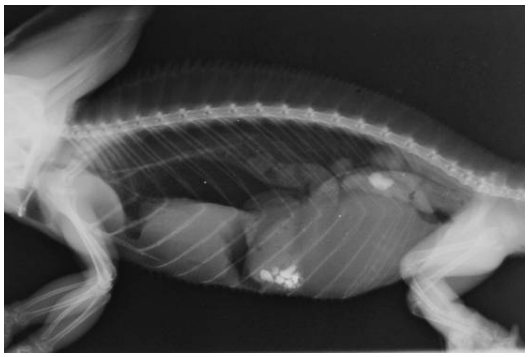

Kontrastní látky:
Velká část zažívacího traktu se u ještěrů, želv i hadů zobrazí bez aplikace kontrastní látky jen v případě radioopaktního (kameny, cizí tělesa) nebo plynatého obsahu (tympanie).
Kontrastní látky (barium sulfát nebo organické kontrastní látky na bázi jódu (Telebrix, Omnipaque)) aplikujeme pro zobrazení zažívacího traktu perorálně, nejlépe pomocí měkké hadičky nebo sondy. Případně provádíme studie pasáže kontrastní látky v navazujících expozicích (TAYLOR & al 1996, MEYER 1998).
Dávka vodorozpustných jódových kontrastních látek a bariumsulfátu by měla být 5 až 10 ml/kg. Je nutno brát v úvahu rychlost pasáže zažitiny u plazů, zvláště u herbivorních druhů

Poznámky:
……
……
……

(JEKL & KNOTEK 2004). Kontrastní studie mohou u velkých druhů herbivorních želv trvat až 14 dní a jsou závislé na okolních teplotách a hydratačním stavu pacienta, ale i druhu potravy a obsahu vlákniny v potravě. Ke zpomalení pasáže kontrastní látky (barium sulfát) dochází v tlustém střevě, kde je trus zahušťován a jeho pasáž je přirozeně pomalejší (RAITI 2004). Použití barium sulfátu vede tudíž celkově k pomalejším pasážím, ale je spojeno s lepším zobrazením detailů sliznice. U pacientů trpících déle trvající obstipací je použití baria kontraindikované. Kontrastní rentgenové vyšetření může odhalit obstipace, radiolucentní cizí tělesa či extraluminální procesy v dutině tělní.
Expozice provádíme u většiny plazů po perorální aplikaci kontrastní látky po 15 minutách, 60 minutách, 12 hodinách, 24 hodinách a dále dle rychlosti pasáže každých 24 až 48 hodin. Toto doporučení je ovšem velice orientační.

Kloakální (retrográdní) aplikací kontrastu lze zobrazit u želv a některých ještěrů močový měchýř, u hadů je vhodné pro zobrazení kolonu až po caecum. Urolity v močovém měchýři (želvy/ještěři) jsou radiodenzní (RAITI 2004, SILVERMAN 2006).
Fistulografie a jiná kontrastní vyšetření jsou jen vzácně indikované.

Některé patologické procesy ledvin (dnová nefritis, neoplazie) se rentgenologicky vyznačují renomegalií v latero-laterální projekci, případně radiodenzními mineralizacemi ledvin (GUMPENBERGER 2007). Ledviny lze zobrazit nejlépe u něketerých ještěrů (např.chameleoni), u hadů naopak není zobrazení ledvin možné.

Velký význam má rentgenové vyšetření v klinické praxi při hodnocení fyziologické a patologické gravidity u samic (SCHILDGER & HAFELI 2003, MADER 2006, McARTHUR & al 2004). Zvláště u ještěrů lze velice dobře zobrazit zvětšené vaječníky (preovulační folikulární stáze), cystické změny vaječníků a odlišit je od gravidity. Vajíčka vykazují dle druhu plaza různý stupeň mineralizace skořápky. Měřením průměru pánve pacienta (ještěři a želvy) a srovnáním s průměrem vajec, lze odhalit absolutně a realtivně velké plody, způobující dystokii. Rentgeny tak v mnoha případech umožňují rozlišení mezi *ještě* fyziologickou a *již* patologickou graviditou.

Poznámky:
……
……
……

(Literatura na konci kapitoly endoskopie).

MVDr. Jan Hnízdo
Animal Clinic
Čistovická 44
163 00 Praha 6
www.animalclinic.cz

Sonografické vyšetření a jiné průřezové zobrazovací techniky u plazů:

J. Hnízdo, Animal Clinic, Praha

Ultrasonografie se dnes používá v medicíně plazů nejčastěji k diagnostice folikulárního cyklu v rámci chovných programů, stanovení gravidity, k diagnostice onemocnění jater, ledvin a pro echokardiografické vyšetření srdce (SCHILDGER & al. 1994, CESARES & al. 1997, HENNEN & HOFMEYR 2003, VALENTE 2008). U monomorfních druhů lze využít sonografii při určování pohlaví (SCHILDGER & al 2000).

Technické nároky na přístroj nejsou jiné než pro ostatní malá zvířata. Nejdůležitější pro hodnotitelnost vyšetření jsou adekvátní sondy. U želv se z anatomických důvodů preferují mikrokonvexní sondy, lépe elektronické než mechanické. V ideálním případě používáme sondy 7.5 až 14 MHz na vyšetření menších druhů a 3-5 MHz na vyšetření velkých a obřích druhů. U ještěrů využijeme nejčastěji lineární sondy v rozsahu 10-14 MHz. Malé druhy hadů vyšetřujeme stejnou lineární sondou. Na vyšetření velkých a obřích druhů je vhodnější konvexní sonda 3-5MHz.

Stejně jako při sonografickém vyšetření savců používáme u plazů kontaktních gelů. Kvůli kostěnému krunýři přichází u želv

Poznámky:

pro ultrasonografické vyšetření v úvahu pouze prefemorální a cervikobrachiální oblast a to pouze u jedinců odpovídající velikosti (větších 15cm SCL). Výjimkou jsou želvy s přirozeným akustickým oknem v plastrónu (například skalní želvy). Želvy vyšetřujeme dle potřeby a indikace ve ventrální nebo vzácněji dorzolaterální poloze. Ještěry vyšetřujeme ve ventrální (zobrazení ledvin a vaječníků) i dorzální poloze (zobrazení jater, vaječníků/varlat, GIT a srdce), abdominální vyšetření probíhá podobně jako u savců. U hadů preferujeme dorzální polohu. Přikládáme-li sondu u hadů bočně, je nutno počítat s četnými artefakty vznikajícími zobrazením četných žeber.

Sonografické vyšetření je někdy nutno provádět v mírné sedaci nebo celkové narkóze, zvláště u velkých a obřích druhů želv, u kterých nelze kvůli vtaženým končetinám zpřístupnit prefemorální fossu či cervikobrachiální oblast. Také hady je nutno často sedovat (ketamin). Jedovaté druhy vyšetřujeme vždy v celkové anestezii (nejlépe inhalační anestezie vedená isofluranem). Ještěry většinou vyšetřujeme bez sedace, velkým a agresivním jedincům během vyšetření zavazujeme oči elastickým obinadlem, čímž dojde k výraznému zklidnění pacienta.

Zvláště u ještěrů a hadů činí odlučujícíse kůže před svlekem (ecdysis) překážku pro ultrasonografické vyšetření. Určitý problém také představují osifikované šupiny (osteodermy). Velice malé jedince je nutno vyšetřovat ve vodní lázni nebo s použitím tzv. "stand-of - padu".

Na sedovaném zvířeti je možné pod sonografickou kontrolou odebírat cíleně vzorky z orgánů (zvláště jater a ledvin) nebo tekutin (moč, žloutek...). Odběry vzorků lze provádět tenkojehelnou aspirací nebo pomocí bioptické jehly (Tru-cut jehla). U některých druhů plazů již existují práce dokumentující jejich fyziologickou echoanatomii (MARTONELL & al. 2004, VALENTE & al. 2007).

Echokardiografické vyšetření je spíše orientační a umožňuje hodnotit motilitu srdce (pohyb stěny a chlopní) a morfologii

Poznámky:

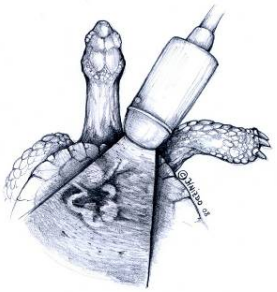

jednotlivých částí orgánu (struktura myokardu, chlopně, tloušťka stěny komory). Dosud neexistují standardizované reference. U želv využíváme častěji cevikobrachiální okno, u hadů přikládáme sondu ventrálně nebo ventrolaterálně, u ještěrů (dle tvaru sterna) ventrálně nebo ventro-laterálně v oblasti podpaží.
Echokardiografie umožňuje diagnostikovat efúze v perikardu, kterou nacházíme například u chronicky strádajících zvířat následkem hypoproteinémie, nebo při zánětech osrdečníku. U mnoha druhů je ovšem určité množství tekutiny v perikardu fyziologické (hadi).
Zobrazení průtoků pomocí dopplerovské barevné echokardiografie je hodnotitelné pouze u větších jedinců. Tato vyšetření jsou dosud u plazů málo standardizovaná a jsou komplikovaná velkou mezidruhovou variabilitou srdeční anatomie (REDROBE & SCUDAMORE 2000).

Sonografii na naší klinice uplatňujeme zvláště při vyšetření
srdce:
- želvy sonda cervikobrachiálně
jater:
- u želv z cervikobrachiálního i prefemorálního okna
- u hadů a ještěrů ventrálně přiloženou sondou
- u ještěrů v dorzální poloze, stejně jako u savců
ledvin a močového měchýře:
- želvy prefemorální přístup, sonda mířena maximálně dorzálně
- leguáni ventrální a dorzolaterální přístup směrem do pánevní dutiny
- chameleoni laterální přístup, ostatní ještěři někdy obtížně zobrazitelné
- hadi často nemožné (GIT/tuková tělesa/superpozice) většinou ventrálně přiložená sonda
pohlavních orgánů:
- želvy prefemorální přístup
- ještěři dorzolaterální a ventrální přístup
- hadi ventrálně přiložená sonda
a pro diagnostiku nitrotělních mas (organomegalie, abscesy, novotvary atd.), či volné tekutiny v dutině tělní.

Poznámky:
……
……
……

Zobrazení zdravých ledvin je u menších jedinců technicky poměrně obtížné. Přínosnost sonografie je v případě renálních patologií (dna, tumor) ovšem velká (GUMPENBERGER 2007). Výhodou sonografie je její zdravotní nezávadnost v porovnání s radiografií. Ultrasonografie ovšem nemůže nahradit rentgenologické vyšetření, spíše se tyto technologie navzájem doplňují (RAITI 2004).

MRI a CT:
Některá pracoviště a veterinární fakulty dnes disponují novějšími průřezovými zobrazovacími technologiemi zakládajícími se na různých fyzikálních principech. Počítačová tomografie (CT) zobrazuje pomocí čidel, která registrují paprsky z rotující rentgenové jednotky po průchodu tkáněmi a předávají data ke zpracování počítači, který vytváří průřezový obraz skenovaného úseku těla. Počítačová tomografie se v medicíně plazů osvědčila zvláště při diagnostice patologií a poranění skeletu (ABOU-MADI & al. 2004). Dále umožňuje počítačová tomografie zobrazení dané oblasti v 3-D rekonstrukci a virtuální endoskopie dutých orgánů. Jemnější prokreslení detailu hlavně měkkých tkání lze docílit pomocí magnetické rezonanční tomografie (MRI), která pracuje na principu odlišných změn oscilace protonů v jednotlivých tkáních pod působením silného magnetického pole (CALVERT 2006, VALENTE & al. 2006). Nevýhodou počítačové tomografie je velká zátěž zářením, umožňuje ovšem lépe posoudit změny skeletu než MRI. Obě technologie vyžadují narkózu pacienta při vyšetření (RAITI 2004, SILVERMAN 2006). Vzhledem k technické a finanční náročnosti těchto technologií nepřipadají zatím v úvahu pro rutinní diagnostiku v herpetomedicíně. V budoucnosti lze ovšem předpokládat obrovský přínos CT/MRI pro diagnostiku zvláště u želv, u kterých činí kostěný krunýř značné omezení konvenčními diagnostickými metodami (RAITI & HARAMATI 1997, GUMPENBERGER 2004, ARENCIBIA & al. 2006).

MVDr. Jan Hnízdo
Animal Clinic
Čistovická 44
163 00 Praha 6
www.animalclinic.cz

(Literatura na konci kapitoly endoskopie)

Poznámky:
……
……
……

Endoskopie v herpetomedicíně

J. Hnízdo, Animal Clinic, Praha

Velkým rozvojem prochází v herpetomedicíně endoskopická diagnostika a minimálně invazivní endoskopické chirurgické techniky a to již od konce 70. let (BUSH et al. 1978, BUSH 1980).

Jednoduše řečeno spočívá endoskopické vyšetření v zavedení endoskopické optiky buď tělními otvory (tlama, kloaka) nebo minimálně invazivním způsobem (tedy chirurgicky), do těla pacienta. Prvním způsobem můžeme u plazů vyšetřit dutinu ústní, jícen a žaludek, průdušnici, kloaku a močový měchýř. Druhá technika laparoskopická, či u plazů lépe coelioskopická, umožňuje přímou vizualizaci jednotlivých orgánů dutiny tělní, odběry biopsií atd (SCHILDGER 2000).

Používáme dva druhy endoskopů: ohybné endoskopy (fibroskopy), kterými se snadněji manipuluje zvláště v gastrointestinálním traktu a endoskopy rigidní, které jsou zvláště u menších plazů univerzálně aplikovatelné. Endoskopické optiky jsou zásadně stejné jako ty, které používáme k endoskopickým a endochirurgickým výkonům u malých zvířat (DIVERS 2000, TAYLOR, 2002, McCARTHY 2005, LHERMETTE & SOBEL 2008).

Nejužitečnější optikou je v herpetomedicíně univerzální rigidní endoskop s průměrem 2.7mm, délky 180 mm. Výhodná je šikmá optika, takzvaný 30° Hopkins teleskop, který poskytuje větší zorný úhel než rovná (0°) optika. Endoskop je zaváděn do těla a tělních otvorů v pracovní pochvě s pracovním kanálem a dvoucestnými kohoutky na proplach a k insuflaci. Mezi flexibilními fibroskopy se nám v herpetomedicíně nejvíce osvědčily flexibilní bronchoskopy průměru 2.5 mm a 4 mm s pracovním kanálkem. U obřích druhů používáme na gastrointestinální vyšetření i humánní kolonoskop dlouhý 134 cm a tloušťkou optiky 14 mm, který disponuje jak insuflačním

Poznámky:

tak pracovním kanálkem.

Dalšími nezbytnými nástroji pro všechna endoskopická vyšetření jsou světelný zdroj a endoskopická kamera, která přenáší obraz na monitor.

S ohledem na kvalitu obrazu a kvalitu záznamu se všeobecně preferuje xenonový světelný zdroj. Endoskopická kamera je zcela nezbytná pro většinu endoskopických výkonů. Kamera, která disponuje optickým nebo digitálním zoomem je výhodná. Vhodné je také záznamové zařízení (například DVD rekorder) pro dokumentaci endoskopických nálezů. (HERNANDEZ-DIVERS 2004a, HERNANDEZ-DIVERS & LAFORTUNE 2006b, TAYLOR 2006, LHERMETTE & SOBEL 2008). Flexibilní bioptické kleště lze zavádět přes pracovní pochvu endoskopu. Endochirurgické nástroje jsou většinou stejné jako v medicíně malých zvířat.

Endoskopie horního zažívacího traktu: Pro vyšetření dutiny ústní a orofaryngu často nemusíme plazi sedovat (výjimka: jedovaté druhy hadů). Orientační vyšetření této oblasti je možné pomocí jednoduchého veterinárního otoskopu nebo lépe videootoskopu. Podrobné endoskopické vyšetření jícnu a žaludku vyžaduje přinejmenším hlubokou sedaci pacienta, většinou pro tento účel aplikujeme ketamin (hadi) nebo propofol intravenózně (ještěři, želvy), nebo uvádíme pacienta do inhalační anestezie isofluranem.

Želvy musí být před vyšetřením minimálně 5 dní lačněny, hady nekrmíme před vyšetřením minimálně týden, velké druhy 10-14 dní, ještěry většinou lačníme 48hodin, menší druhy 24hodin. Pro běžné gastroskopické vyšetření polohujeme želvu ve ventrální poloze, ještěry a hady ve ventrální nebo levé boční poloze. Dorzální poloha může během vyšetření zásadně ovlivnit respiraci. Současná intubace pacienta a řízená ventilace není většinou během endoskopie přes dutinu ústní technicky realizovatelná.

Poznámky:

Poznámky:

Rozevřenou dutinou ústní zavádíme endoskop opatrně do jícnu, který průběžně nafukujeme vzduchem z insuflátoru. Malé druhy plazů (150-1500g) vyšetřujeme rigidním 2,7 mm Hopkins teleskopem s 30° úhlem optiky. Ještě menší jedince lze vyšetřit 1,9 mm optikou. Pro větší plazy je pro gastroskopii vhodný rigidní bronchoskop (5 mm Hopkins teleskop 30°, 60 cm délka) nebo flexibilní fibroskop (2,5mm nebo 4 mm). Obří exempláře nad 10 kg hmotnosti můžeme nejlépe vyšetřit flexibilním gastroskopem (9-14mm). Fibroskop umožňuje díky integrovanému pracovním kanálku odběry biopsií přímo ze žaludku.

Patologické nálezy, se kterými se můžeme setkat při endoskopii zažívacího traktu jsou:
- cizí tělesa (kameny, rybářské háčky, mince, etc)
- záněty
- neoplazie
- abscesy, granulomy
- gastrointestinální paraziti

(SCHILDGER & WICKER 1992, HERNANADEZ-DIVERS & LAFORTUNE 2006b, PRESSLER & al. 2003, TAYLOR 2006). Endoskopická extrakce cizích těles je zvláště u želv s ohledem na technické potíže v souvislosti s chirurgickou coeliotomií (osteotomií plastronu) zlatým standardem želví medicíny. Velice vzácnou komplikací může být při neopatrné manipulaci endoskopem perforace jícnu či žaludku, což je většinou fatální.

Endoskopie kloaky a močového měchýře:
Orientační vyšetření kaudálních úseků kloaky je možné pomocí běžného veterinárního otoskopu nebo videootoskopu. Pro důkladnější vyšetření močového měchýře, kloaky (proktodea, urodea a koprodeálního úseku) a části tlustého střeva u želv a ještěrů se nám osvědčil rigidní endoskop (Hopkins optika 30°, 2,7mm) v pracovní pochvě s dvěma dvoucestnými kohoutky a bioptickým kanálkem. Toto vyšetření je nutno provádět na pacientovi v celkové anestezii nebo hluboké sedaci. Pacient je přitom polohován na hřbetě. Distenzi kloaky provádíme pomocí kontinuálního průplachu fyziologickým roztokem, insuflace vzduchem je méně vhodná. (COPPOOLOSE & ZWART 1985). Vak s temperovaným fyziologickým roztokem je umístěn do tlakové manžety. Infusní hadička je napojena na pracovní

pochvu („inflow“) a roztok je pod tlakem vpouštěn přes pracovní pochvu do kloaky. Druhý dvoucestný kohoutek se během vyšetření periodicky otevírá a slouží k vypouštění přebytečné tekutiny („outflow“). Vyšetřovatel během výkonu manuálně uzavírá ústí kloaky, aby nedocházelo k nekontrolovanému úniku tekutiny. I přes důkladnou laváž kloaky může určité obtíže při zobrazení činit nahromaděný trus a močovina.

V urodeálním úseku kloaky lze zobrazit:
- kopulační orgány (jen želvy: penis, klitoris)
- papilu močové trubice
- případně postranní přídatné kloakální vaky (vodní želvy).

U většiny želv a velkých ještěrů můžeme následně endoskopem proniknout až do močového měchýře a do tlustého střeva, někdy i do vejcovodů (HERNANDEZ-DIVERS 2004a). Stěna močového měchýře je velice fragilní a během vyšetření hrozí nebezpečí její perforace. Je ovšem téměř transparentní, což umožňuje nepřímo vizualizaci ostatní orgánů v dutině tělní skrz stěnu močového měchýře. Indikacemi pro toto vyšetření jsou záněty, diagnostika močových kamenů či vajec v močovém měchýři a orientační posouzení některých nitrotělních orgánů.

Endoskopie dýchacích cest:
Pro endoskopická vyšetření dýchacích cest je nezbytná celková anestezie. Dutina nosní je endoskopicky částečně vyšetřitelná retrográdním zavedením, tenkého rigidního endoskopu (1,9mm) drobnou incizí na krku přes jícen. Toto vyšetření je ovšem poměrně nestandardní a málokdy indikované. Výjimkou jsou odběry biopsií při diagnostice infekcí horních dýchacích cest. Tracheoskopie (endoskopie průdušnice) je sice u větších exemplářů (nad 500g) možná tenkou rigidní optikou (1,9mm nebo 2,4mm) nebo tenkým flexibilním bronchoskopem (HERNANDEZ-DIVERS 2004a). S ohledem na daleko kraniálně umístěnou bifurkaci průdušnice je u mnoha druhů želv význam tracheoskopie omezený, spíše jsou zde vyšetřovány kmenové průdušky. Diagnostikovat můžeme endoskopicky tracheitidy, aspirovaná cizí tělesa, zánětlivé granulomy či jiné novotvary (například chondromy u krajt). U plazů odpovídající velikosti můžeme endoskopem dosáhnout až do plíce (GÖBEL & JURINA 1994, SCHILDGER & WICKER 1992, DIVERS 1998). Současně lze provádět odběry na cytologické vyšetření či mikrobiologickou kultivaci (bronchoaleveolární laváž).

Poznámky:
……
……
……

Endoskopické vyšetření samotné plíce je u želv v porovnání s hady a ještěry s ohledem, na komplexní anatomii orgánu omezené. Orálně zavedeným endoskopem získáme náhled pouze do kraniálních úseků plíce. Alternativní možností je trepanace karapaxu přímo nad postiženou částí plíce a zavedení tenkého endoskopu (1,9 mm) do plíce trepanačním otvorem (DIVERS & LAWTON 2000, HERNANDEZ-DIVERS 2004a, MURRAY 2006). Výhodou je možnost přímého náhledu do daného úseku plíce na základě předem provedené rentgenologické lokalizace patologického procesu. Následně lze provádět odběry diagnostických vzorků přímo z trepanačního otvoru (STOAKES 1992, DIVERS 1998). Zásadní nevýhodou je velice omezený manipulační prostor uvnitř plíce. Další možností endoskopického náhledu do plíce je přístup klasickým coelioskopickým portem v prefemorální oblasti (viz níže). Po perforaci *septum transversum* můžeme vyšetřit zvláště kaudální úseky ipsilaterální plíce a cíleně odebrat biopsie či jiné vzorky na další vyšetření (DIVERS & LAWTON 2000). Nevýhodou této metody je určité riziko následného úniku vzduchu z plíce do dutiny tělní a s tím spojeného pneumocoelomu, který může pacienta vážně ohrozit (HERNANADEZ-DIVERS 2004a).
U ještěrů se dostaneme endoskopem do plíce pouze přes průdušnici, u hadů je nejvhodnější přístup přes coelotomicky zavedený port do vzdušného vaku. Zvláště u hadů je toto vyšetření často indikované pro odběry vzorků, ale zvláště také pro extrakci plicních parazitů.

Coelioskopie:
Principy coelioskopické diagnostiky u plazů odpovídají postupům, které jsou již delší dobu úspěšně aplikovány u ptáků (BUSH 1980, BURROWS & HEARD 1999, TAYLOR 2002). Samozřejmě provádíme tyto zákroky v celkové inhalační anstezii s řízenou ventilací. Pro absolutní většinu pacientů je nejvhodnější Hopkins teleskop, 30°, průměru 2,7 mm délky 180 mm v pracovní pochvě s trokarem, s pracovním kanálem a dvěmi dvoucestnými kohoutky. U velkých hadů používám i výrazně delší rigidní endoskopy. Nezbytné jsou flexibilní bioptické kleště, případně další nástroje využívané běžně při artroskopii a laparoskopii malých zvířat (háčky, pátradla, kyrety atd) (McCARTHY 2005, LHERMETTE & SOBEL 2008). Před operací se nám osvědčilo želvám a ještěrům vyprázdnit močový měchýř, který může být jinak při manipulaci endoskopem v dutině tělní omylem perforován.

Poznámky:
……
……
……

Pro lepší orientaci v dutině tělní je před zavedením optiky do těla nutná insuflace coelomu. Na rozdíl od ještěrů a hadů, postačí pro insuflaci coelomu u želv většinou jednorázová aplikace 20 až 40 ml vzduchu (při vyšetření želv od 250 do 1000g) injekční stříkačkou do prefemorální oblasti. Kontinuální insuflace kysličníkem uhličitým (tlak 10-12 mmHg) nebo vzduchem je v případě želv problematická s ohledem na rigidní charakter krunýře a nebezpečí komprese plic, při zvýšeném nitrotělním tlaku. Využíváme ji ovšem u větších jedinců ještěrů a hadů. Kvůli insuflaci coelomu je vždy nezbytná řízená ventilace pacienta v hluboké celkové anestezii.

Pracujeme vždy maximálně asepticky. Pro sterilizaci optických nástrojů a světelného kabelu používáme 2% roztok glutaraldehydu.

Při polohování pacienta se nám u želv osvědčily vakuované polštáře, které lze ideálně natvarovat dle velikosti pacienta. Ostatní plazy polohujeme stejně jako na chirurgický zákrok dle danné indikace (většinou v boční poloze). U želv a ještěrů se preferuje levý prefemorální přístup, v pravé boční poloze pacienta. Pro některé indikace (vyšetření pankreatu, levé ledviny či tenkého střeva) je vhodnější pravostranný prefemorální přístup, pro vyšetření srdce je popsán i kraniální, cervikobrachiální přístup (HERNANDEZ-DIVERS 2004, HERNANDEZ-DIVERS & LAFORTUNE 2006). Hady vyšetřujeme dle indikace, nebo segmentálně několika přístupy za sebou.

Drobnou incizí opatrně zavedeme ochrannou pochvu s tupým trokarem, kterou používáme při artroskopiích u malých zvířat. Po odstranění trokaru vsuneme optiku napojenou na kameru a orientujeme se nejdříve v prostoru tělní dutiny. Následně provádíme vyšetření všech dostupných orgánů. Na rozdíl od savců a ptáků nemáme u poikilotermních zvířat většinou potíže s mlžením optiky, kvůli nízkém teplotním gradientu uvnitř těla. První struktury, které většinou rozlišujeme u želv a ještěrů jsou játra v kranioventrální oblasti coelomu a centrálně či dorzolaterálně od jater žaludek. Tlusté střevo a prázdný močový měchýř (kaudálně-centrálně) většinou v boční poloze u želv často klesají do carapaxu. Tympanické střevní kličky mohou omezovat náhled do dutiny tělní. Zvláště u samic s aktivními vaječníky jsou často dominantním nálezem preovulační folikuly různých velikostí (previtelogenní, vitelogenní, regresivní) a *corpora lutea* (SCHILDGER & al 2000). Vizualizujeme také vejcovody, případně s vejci, které lze na základě bělavého

Poznámky:

zbarvení lehce odlišit od střev. Při použití šikmé optiky lze v retrocoelemickém prostoru kaudodorzálně (druhová variabilita) vizualizovat kontralaterální ledvinu pod matnou blánou pleuroperitonea. V jejím těsném sousedství se u samců nachází varlata. U juvenilních samic zde nacházíme ještě kompaktní vaječníky. Pro odběry biopsií z ledviny, je nutné provést nejdříve drobnou incizi v jejím pouzdře. Existuje také možnost zavedení endoskopu k ledvině přímo, retropleuroperitoneálně. (HERNANDEZ-DIVERS 2004b). Také biopsii jater provádíme po incizi viscerální serózy, u menších jedinců je možné odebírat biopsie přímo. Bioptáty odebíráme buď přes pracovní kanálek pochvy endoskopu nebo přes separátní pracovní port. Dalšími orgány, které lze coelioskopicky vyšetřit jsou slezina, slinivka břišní, a kaudoventrální část srdce (SCHILDGER & al 1999).
Nejčastějšími indikacemi pro coelioskopii u želv jsou hepatopatie a nefropatie. U leguánů jsou nejčastější indikací choroby ledvin. Zde provádíme vyšetření s cílem odběru biopsií z postiženého orgánu. U hadů je běžnou indikací nutnost odběru biopsie jater případně jiných orgánů pro virologickou diagnostiku (Inclusion Body Disease u hroznýšovitých). Případně diagnostikujeme coelioskopicky ovariální patologie, záněty a infekce v dutině tělní, ascites a novotvary (SCHILDGER 2000). Další indikací pro coelioskopické vyšetření může být nutnost hodnocení funkčního stavu vaječníků u samic, kde není možné nebo diagnosticky přínosné rentgenologické a ultasonografické vyšetření, zvláště při podezření na folikulární stázi, ooforitis a jiné patologické stavy pohlavních orgánů. Existují také metody endoskopicky asistovaných kastrací samců. Popsány byly také coeloskopické extrakce endoparazitů z pleuroperitoneální dutiny (HERNANDEZ-DIVERS 2004a, MADER 2006, McARTRHUR & al 2004).

MVDr. Jan Hnízdo
Animal Clinic
Čistovická 44
163 00 Praha 6
www.animalclinic.cz

Literatura:
(speciální diagnostické techniky)

1. ABOU -MADI N., SCRIVANI P.V., KOLLIAS G.V.

Poznámky:
……
……
……

& S.M. HERNANDEZ-DIVERS (2004): Diagnosis of skeletal injuries in Chelonians using computed tomography. J. Zoo. Wildl. Med. 35(2):226-231.
2. ARENCIBIA A. RIVERO M.A., De MIGUEL I., CONTRERAS S.& al. (2006): Computed tomographic anatomy of the loggerhead sea turtle (*Caretta caretta*). Res. Vet. Sci. 81 (2): 165-169.
3. BURROWS, C.F. & D. HEARD (1999): Endoscopy in nondomestic species.- 297-322. In: TAMS, T. (ed): Small Animal Endoscopy.- St. Louis (Mosby Co.).497pp
4. BUSH M., WILDT D.E., KENNEDY S. & S.W. SEAGER (1978): Laparoscopy in zoological medicine. J. Am.Vet. Med. Assoc. 173 (9): 1081-1087.
5. BUSH, M. (1980): Laparoscopy in birds and reptiles.- pp. 193-197. In: HARRISON, R.M., & D. WILDT (eds): Animal Laparoscopy.-Baltimore (Williams and Wilkins). 256 pp.
6. CALVERT I. (2006): Magnetic Resonance Imaging.- pp 227-235 In: McARTHUR S. WILKINSON R. MEYER J.: Medicine and Surgery of Tortoises and Turtles Oxford (Blackwell Publ). 579pp.
7. COPPOOLOSE K.J. & P. ZWART (1985): Cloacoscopy in reptiles. Vet Q. 7 (3): 243-245.
8. CESARES M., RUBEL A. & R.E. HONEGGER (1997): Observations on the female reproductive cycle of captive giant Tortoises (*Geochelone sp.*) using ultrasound scanning. J. Zoo. Wildl. Med. 28(3): 267-273.
9. DeSHAW B., SCHOENFELD A., COOK R.A. & N. HARAMATI (1996): Imaging of Reptiles: a comparison study of various radiographic techniques. J. Zoo and Wildl. Med. 27: 364-370.
10. DIVERS S.J. (1998): The diagnosis and treatment of lower respiratory tract disease in tortoises with particular regard to intrapneumonic therapy. Proc.of the Assoc. of Reptile and Amphibian Veterinarians. Kansas; 95-98pp
11. DIVERS S.J. (2000): Modern endoscopic equipment for the zoo and exotic veterinarian. Proceedings of the European Association of Zoo and Wildlife Veterinarians 2000: 217-220.
12. DIVERS S.J. & M.C.P. LAWTON (2000) Two techniques for endoscopic evaluation of the chelonians lung. Proc. of the Assoc. of Reptile and Amphibian Veterinarians, Reno, Nevada. 2000; 123-125.
13. FRYE, F. L. (1991): Reptile Care - An Atlas of Diseases and Treatments - Volume 1&2.-Neptune City (T. H. F.): 637 pp.
14. GÖBEL, T. & K. JURINA (1994): Endoskopie des Respirationstraktes bei Reptilien. - Kleintierpraxis **39**: 791-794.

Poznámky:

15. GUMPENBERGER M. (2004): Computed tomography.- pp 235-237 In: McARTHUR S. WILKINSON R. & J. MEYER (eds): Medicine and Surgery of Tortoises and Turtles Oxford (Blackwell Publ). 579pp.
16. GUMPBERGER M. (2007): Comperative Radiographic and Sonographic Imaging of the Urogenital Tract in Chelonians.-pp 205-216 in: SEYBOLD J.& F. MUTSCHMANN (eds): Proceedings of the 7th International Symposium on Pathology and Medicine in Reptiles and Amphibians (Berlin 2005). Frankfurt (Ed. Chimaira). 375pp
17. HENNEN B.T.& M.D. HOFMEYR (2003): Viewing chelonian reproductive ecology through acustic windows: cranial and ingiunal perspectives. J.Exp. Zoolog. A Comp. Exp. Biol. 297(1): 88-104.
18. HERNANDEZ-DIVERS S.J. (2004a): Diagnostic and surgical endoscopy.-pp 103-114 In: GIRLING S.J. & P. RAITI (eds) : BSAVA Manual of Reptiles, Second Ed. Gloucester, B.S.A.V.A.: 425pp
19. HERNANDEZ -DIVERS S.J. (2004b): Endoscopic renal evaluation and biopsy in chelonia. Vet. Rec. 154 (3): 73-80.
20. HERNANADEZ-DIVERS S. J. & M. LAFORTUNE (2004a): Radiography.- pp 195-212 In: McARTHUR S. WILKINSON R.& J. MEYER (eds): Medicine and Surgery of Tortoises and Turtles Oxford (Blackwell Publ). 579pp.
21. HERNANADEZ-DIVERS S. J. & M. LAFORTUNE (2004b): Endoscopy.- pp 212-227 In: McARTHUR S. WILKINSON R. & J. MEYER (eds): Medicine and Surgery of Tortoises and Turtles Oxford (Blackwell Publ). 579pp.
22. HERNANDEZ- DIVERS S.J., STRUNK A., FRANK P.M., SANCHEZ S. & al (2002): Scintigraphic imaging of a Horsfields Tortoises (*Testudo horsfieldii*) with multifocal bacterial and fungal infection and plastron necrosis. Proceedings of the Assoc. of Reptilian and Amphibian Veterinarians 2002. 103-104.
23. LHERMETTE P.& D. SOBEL (2008): BSAVA Manual of Canine and Feline Endoscopy and Endosurgery. Glocester (British Small Animal Veterinary Association). 234pp.
24. JEKL, V. & Z. KNOTEK (2004): Praktická rentgenologie plazů I-želvy.- Veterinářství **53 (9)**: 378-383
25. MADER, D.R. (2006): Reptile Medicine and Surgery.- Philadelphia 2nd Ed (W.B. Saunders Comp), 1242pp.
26. MARTONELL J., ESPADA Y. & R. RUIZ de GOPEGUI (2004): Normal echoanatomy of the red eared slider terrapin (*Trachemys scripta elegans*). Vet. Rec. 155 (14): 417-420.
27. McARTHUR, S. (1996): Veterinary Management of Tortoises and Turtles.- Oxford (Blackwell Science). 170pp.
28. McARTHUR S. WILKINSON R.& J. MEYER(2004):

Poznámky:
……
……
……

Medicine and Surgery of Tortoises and Turtles Oxford (Blackwell Publ). 579pp.
29. McCARTHY T.C. (2005): Veterinary Endoscopy for the Small Animal Practice. St. Louis (Elsevier Saunders): 606pp
30. MEYER J. (1998): Gastrografin as an gastrointestinal kontrast agent in the greek tortoise (*Testudo hermanni*). Journ. of Zoo and Wildl. Med. 29: 183-189.
31. MURRAY M.J. (2006): Pneumonia and lower respiratory tract disease. - pp. 865-877 In: MADER, D.R. (ed): Reptile Medicine and Surgery.- Philadelphia 2nd Ed (W.B. Saunders Comp), 1242pp .
32. PRESSLER B.M., GOODMAN R.A., HARMS C.A., HAWKINS E.C. & G.A. LEWBART (2003): Endoscopic evaluation of the esophagus and stomach in three logger head sea Turtles (*Caretta caretta*) and Malaysian giant turtle (*Orlitia borneensis*). J. Zoo. Wildl. Med. 34 (1): 88-92.
33. RAITI P. R. (2004): Non-invasive imaging.- pp 87-101 In: GIRLING S.J. & P. RAITI: BSAVA Manual of Reptiles, Second Ed. Gloucester, B.S.A.V.A.: 425pp
34. RAITI P.R.& N. HARAMATI (1997) Magnetic resonance imaging and computerized tomography of a gravid leopard tortoise (*Geochelone pardalis*) with metabolic bone disease. Journ. of Zoo and Wildl. Med. 28: 189-197.
35. REDROBE S.P. & C.L. SCUDAMORE (2000): Ultrasonographic diagnosis of pericardial effusion and atrial dilatation in a spur-tighted tortoise (*Testudo graeca*). Vet. Rec. 146 (7): 183-185.
36. RÜBEL, G. A., ISENBÜGEL, E. & P. WOLVEKAMP (1991): Atlas der Röntgendiagnostik bei Heimtieren.- Hannover (Schlütersche Verl.). 224 pp.
37. SCHILDGER, B. J. & R. WICKER (1992): Endoskopie bei Reptilien und Amphibien: Indikationen, Methoden, Befunde. - Prakt. Tierarzt.**73(6):** 523-526.
38. SCHILDGER, B. J., GEYER, M., KRAMER, M., TENHU, H. & M. GERWING (1994): Vergleichende Bildbebende Diagnostik der Leber bei Reptilien.- Verh. ber. Erkrg. Zootiere **36:** 151-158.
39. SCHILDGER B., HAEFELI W., KUCHLING G., TAYLOR M., TENHU H.& R. WICKER (1999): Endoscopic examination of the pleuro-peritonaeal cavity in reptiles. Seminars in Avian and Exotic Pet Medicine. 8, 130-138.
40. SCHILDGER B.J. (2000): Endoskopie bei Reptilien. Im Vergleich zur röntgenologischen und sonographischen Untersuchung.-Wetzlar (Büchse der Pandora Verlags GmbH). 300pp.
41. SCHILDGER B.J., HÄFELI W., KRAMER M., TENHU H. & R. WICKER (2000): Die Anwendung bildgebender Verfahren

Poznámky:

zur Geschlechtsbestimmung bei Reptilien. Prakt. Tierarzt. 81(2): 150-160
42.SCHILDGER, B. J. & W. HÄFFELI (2003): Chirurgische Therapie der Dystokie bei Reptilien. - Tierärztliche Praxis **31(K):** 41-48.
43.SILVERMAN, S. & D. JANSSEN (1996): Diagnostic imaging.-pp258-263. In: MADER D.R. (ed): Reptile Medicine and Surgery.- Philadelphia (W.B.Saunders). 510pp.
44. SILVERMAN S. (2006): Diagnostic imaging.- pp. 471-489 In: MADER, D.R.: Reptile Medicine and Surgery.- Philadelphia 2nd Ed (W.B. Saunders Comp), 1242pp.
45. STOAKES L.C. (1992): Respiratory system.- pp 88-100 In: Beynon P.H., Lawton M.P.C., Cooper J.E. Manual of Reptiles. B.S.A.V.A., Gloucestershire. 228pp.
46. TAYLOR, M. (2002): Endoscopy in Birds and Reptiles.-pp433-446. In: TAMS, T.R. (ed): Small Animal Endoscopy.- St. Louis (Mosby). 497 pp.
47. TAYLOR, M. (2006): Endoscopy.-pp 549-563. In:MADER, D.R.: Reptile Medicine and Surgery.- Philadelphia 2nd Ed (W.B. Saunders Comp), 1242pp.
48. TAYLOR S.K., CITINO S., ZDZIARSKY J.M.& R.M. BUSH (1996): Radiographic anatomy and barium sulfate transit time of the gastrointestinal tract of the leopard tortoise (*Testudo pardalis*). Journal of Zoo and Wildl. Med. 27: 180-186.
49. VALENTE A.L., PARGA M.L., ESPADA Y., LAVIN S. & al. (2007): Ultrasonographic imaging of loggerhead sea turtles (*Caretta caretta*). Vet. Rec. 161 (7): 571-587
50. VALENTE A.L., CUENCA R., ZAMORA M.A. PARGA M.L. & al. (2006): Sectional anatomic and magnetic resonance imaging features of coelomic structures of loggerhead sea turtles. Am. J. Vet. Res. 67(8): 1347-1353.
51. VALENTE A.L., PARGA M.L., ESPADA Y., LAVIN S., & al. (2008): Evaluation of Doppler ultrasonography for the measurment of blood flow in yound loggerhead sea turtles (*Caretta caretta*). Vet. J. 174 (2): 362-370.

Poznámky:

Zobrazovací diagnostika u drobných savců

MVDr. Lenka Chylíková, Animal Clinic Praha

Zobrazovací metody v praxi drobných savců nacházejí stále větší uplatnění. Diagnostika se po anamnéze a klinickém vyšetření opírá nejvíce o rtg a sonografické vyšetření. Základní principy obou těchto vyšetření jsou velmi podobné jako u psa či kočky, mají ale několik drobných úskalí.

Rentgenologické vyšetření

Drobní savci mají vysokou dechovou frekvenci, je tudíž nezbytné pro rtg diagnostiku používat vysokofrekvenční rtg přístroj s minimálním výkonem 200 mA a rozsahem alespoň 40-70 kV.

Jedním z limitujících faktorů je i velikost pacientů, pro rtg snímky používáme v drtivé většině kazety s folií mammografickou či velmi jemně kreslící (SE100). Ty maximalizují prokreslení anatomických detailů a minimalizují čas expozice. Vhodnou metodu fixace pacienta lze vybrat z několika možností. Na velmi klidnou fretku či králíka někdy postačí manuální fixace majitelem, většinou je však zvíře méně spolupracující a navíc velmi snadno podléhající stresu, takže volíme sedaci či celkovou anestezii. Nesprávné polohování drobných savců bylo prokázáno jako nejčastější příčina nediagnostických rtg snímků, případně jako příčina chybné diagnozy. I to je jasný důkaz toho, že sedace/anestezie je celkem nezbytná. Zda zvolit anestezii inhalační (maska, inhalační komůrka u drobnějších savců, případně intubace) či injekční (př. diazepam, midazolam, ketamin IV) záleží nejen na preferencích lékaře, ale hlavně na oblasti snímkování. Pro většinu pacientů je anestezií první volby inhalační pomocí isofluranu/sevofluranu, která je relativně bezpečná i pro drobné savce jako např. křečík, myš, potkan apod. Volbu ovlivňuje samozřejmě i celkový zdravotní a psychický stav pacienta. Naopak, při odečítání rtg snímků je třeba myslet i na vliv některých anestetik na tělesné funkce, kdy sedací/anestezií snižujeme dechový objem, tím pádem stoupá radioopacita plicního pole a klesá rozlišení bronchovaskulární hranice, to lze někdy zaměnit za pulmonární onemocnění typu pneumonie, edému či krvácení do plic.

Poznámky:

Základní projekce jsou i u drobných savců laterolaterální (obvykle pravostranná) a dorsoventrální/ventrodorsální. Někdy k nim ještě přibudou projekce šikmé- např. pro zobrazení horní a dolní čelisti při stomatologickém vyšetření, případně i projekce rostrokaudální pro lepší zobrazení temporomandibulárního kloubu a frontálních sinů. Nutné je precizní vypolohování pacienta, kdy pro vyvázání končetin lze použít papírové lepící pásky, provázků apod.

Kromě nativních rtg snímků se i u drobných savců využívá kontrastních vyšetření. Jednou z nejčastějších indikací je podezření na obstrukci trávicího aparátu-cizí těleso u fretky či trichobezoáry u králíků a činčil. Podáváme 10-15 ml/kg kontrastní látky-barium sulfát. Lze podat stříkačkou, přes žaludeční sondu, u fretek někdy s malým množstvím dobře stravitelné diety (Hill´s a/d). Při podezření na ulcerace a perforace použijeme iohexol ředěný vodou 1:2. Snímky zhotovujeme někdy ihned (jícen) a 5, 10 a 20 minut po podání a poté dle druhu zvířete v 15-30 min intervalech, dokud se kontrastní látka nedostane do tlustého střeva. Kontrastu se využívá i v diagnostice urolitů morčat, králíků a fretek.

Samostatnou kapitolou je myelografické vyšetření při neurologických a pohybových poruchách.

Samozřejmostí správné interpretace rtg snímků je dobrá znalost anatomie a zvláštností stavby těla jednotlivých druhů. Je třeba si uvědomit i potravní preference jednotlivých druhů (fretka x hlodavci), kdy např. plyn přítomný ve střevech morčat i dalších hlodavců může významně zhoršit viditelnost ostatních orgánů. Diagnostiku také ztěžuje velmi častá obezita drobných savců, kdy depozita tuku zvyšují opacitu hrudníku i dutiny břišní a ztěžují vizualizaci jednotlivých orgánů.

Dutina hrudní

Rtg snímky DH zhotovujeme vždy v LL a DV/VD projekci, posuzujeme struktury hrudníku podobně jako u jiných druhů zvířat (ohraničení, plicní pole, srdce, mediastinum-jícen, MU, masy, tekutina, plyn...).

Dutina hrudní je u hlodavců a králíka v porovnání s dutinou břišní relativně malá, naopak u fretek dlouhá, fretky mají hluboký hrudník a srdce uloženo kaudálněji.

U malých hlodavců (potkan, křeček) velmi těžko odlišujeme jednotlivé plicní vzory, nejčastěji je viditelný intersticiální vzor, který však může být sumací ostatních vzorů a díky tomu chybně označený za intersticiální. Také je díky velikosti těla nesnadné vizualizovat kraniální mediastinum. O to více je nutné již zmiňované precizní polohování pacienta. I drobná rotace těla změní opacitu maličkého plicního pole a snímek je bez diagnostické hodnoty.

Pet králíci jsou velmi často obézní a tuk v perikardu může způsobovat zvětšení srdeční siluety. Tito králíci také trpí aterosklerózou, kdy pozorujeme výrazně radiodenzní velké krevní cévy. Stejně však

Poznámky:

mohou cévy vypadat i při kalcifikaci tunica media díky hypervitaminóze D3.
U fretek je hrudník dlouhý a srdce leží kaudálněji, často mírně odtlačeno od sterna (tuk), proto vypadá kulatěji a hůře se posuzuje jeho případné zvětšení. Pro posuzování velikosti srdce je velmi často používán upravený systém VHS (Vertebral Heart Score), který poměřuje obě osy srdeční měřené na LL snímku se vzdáleností mezi V. a VIII. hrudním obratlem (u samců je 1,35 s odchylkou 0,07 a u samic 1,34 s odchylkou 0,06).

Dutina břišní
U hlodavců a králíků je DB poměrně veliká a převážnou část vyplňují střeva, fretka má naopak střevní aparát krátký. Zobrazení všech orgánů DB u drobných hlodavců je limitováno velikostí těla, trávicí soustava zabírá téměř celý prostor a překrývá ostatní orgány břicha. Většinou nelze na LL projekci odlišit přímo hranici mezi játry a žaludkem, ale pro diagnostiku hepatomegalie lze využít zobrazení plynu v žaludku (neplatí u morčat díky odlišnému zakřivení žaludku).
U králíků je dominantou DB tlusté střevo a cékum. Cékum je uloženo ventrálně a více vpravo, u zdravých králíků je vždy naplněno zažitinou a trochou plynu. Colon descendens a rektum lze identifikovat dle přítomnosti bobků. Játra, ledviny i ostatní orgány posuzujeme jako u kočky a dalších druhů. K posouzení močového měchýře lze velmi dobře využít negativního (vzduch 5-8 ml/kg) a dvojitého kontrastu (kontrast 2-3 ml/kg). V MM je velmi často i u zdravých jedinců sediment obsahující krystaly uhličitanu vápenatého. Pozornost je třeba věnovat případnému zvětšení dělohy (adenokarcinom).
Dutina břišní u fretek je podlouhlá a jednotlivé orgány jsou velmi dobře viditelné. Posuzování je obdobné jako u kočky. U starších fretek je častým nálezem splenomegalie, která je zapříčiněna extramedulární hematopoezou (nutno odlišit další dg. od neoplazie, hlavně lymfomu).

Skelet
Rtg diagnostika je pro změny na kostech naprosto nezbytná, indikací jsou nejen různá traumata, ale i každé stomatologické ošetření, opakované konjunktivitidy (hlavně u králíků), rhinitidy, exoftalmus apod.
Problémy se zuby jsou nejčastější příčinou rentgenování u králíka a velmi častou u činčil a morčat, poslední dobou i u fretek. U některých plemen králíků je také velmi často vrozené zkrácení mandibuly (výsledek brachycefalismu) a s ním spojená malokluze hlodáků. Velkým problémem jsou samozřejmě přerůstající pre/moláry (cheek teeth) a s nimi spojené abscesy a osteomyelitis.
Pro rozhodnutí o možnostech terapie dentálních problémů a pro stanovení prognózy je rtg snímek velmi důležitý. V některých případech se využívá i kontrastního vyšetření ductus nasolacrimalis.

Poznámky:
……
……
……

Kostra králíka je velmi křehká a tvoří pouze asi 7-8 % váhy těla (u kočky je to 12-13%), setkáváme se tak relativně často s frakturami, ale i luxací a subluxací (často jako následek osteoporózy díky nevhodné stravě a nedostatku pohybu).
Skelet fretky lze posuzovat shodně jako kostru psa či kočky. U fretky, králíka, větší činčily, psouna apod. lze také provést melografické vyšetření.

Sonografické vyšetření
Sonografické vyšetření u drobných savců má svoji nezastupitelnou roli hlavně při diagnostice onemocnění nadledvinek u fretek, urolitů, změn na pohlavním aparátu, kardiologickém vyšetření atd.
Polohování a postup vyšetření je shodný jako u psa či kočky, tzn. poloha na P boku nebo na zádech, oholení a potřeba sonografického gelu. Vzhledem k velikosti pacientů používáme sondy s frekvencí 5-7,5 MHz, příležitostně 10 MHz (oko).
Běžné zobrazení je klasický B-mode (2 roviny v reálném čase), v kardiologii využíváme ještě M- mode. Výhodou (a pro podrobné kardiologické vyšetření nezbytností) je Dopplerovské zobrazení a pulzní Doppler.
Pro zobrazení některých struktur těsně pod břišní stěnou (do 3-5 cm od povrchu) je někdy potřebné využití předsádky („stand-off“). A pro možnost sledování progrese onemocnění, archivace, případně prezentace majitelům je vhodné mít možnost uložení a vytištění záznamu.
Sonografie je využívána spíše u fretky, králíka, morčat a činčil. Vyšetření u velmi drobných savců (např. křeček, myš) je limitováno velikostí pacienta. U hlodavců navíc stěžuje vyšetření přítomnost plynu v trávicím aparátu. I zde platí, že pro správnou interpretaci je nezbytná dobrá znalost anatomie a jednotlivých druhů.

Dutina hrudní
Sonografie je využívána pro kardiologické vyšetření u fretky a králíka. Principy jsou naprosto shodné s vyšetřením jako u kočky nebo psa. Jediný rozdíl je v počtu chlopní atrioventrikulárních, kdy králík má pouze 2. Králíci i fretky relativně často trpí na kardiomyopatie, je popisována převážně dilatační. Dle několika studií není prokázán rozdíl ve velikosti srdce v závislosti na pohlaví, není ani dostatečně vyjasněn vliv jednotlivých anestetik na kontraktilitu srdce.

Dutina břišní
Jednou z nejčastějších indikací sonografie DB u fretek je podezření na onemocnění nadledvinek. U samců jsou tyto širší, velikost závisí na věku a váze. Pravostranná je větší než levá, v průměru měří P 5-10,5

Poznámky:
……
……
……

mmx3-4,8 mm a L 7,5-12,7 mmx 2,9-5,1 mm. Malignita procesu nesouvisí s velikostí nadledvinky, lze na ni částečně usuzovat ze zvětšující se šířky nadledvinky (zesiluje do uzlu).
U králíků, morčat i fretek se také vyskytují urolity a sono slouží pro jejich prokázání a zhodnocení případných změn v ledvině i močovém měchýři. Posuzujeme samozřejmě stěnu i náplň močového měchýře, velikost a strukturu ledviny atd.
U morčat od věku 3-4 let velmi často nacházíme ovariální cysty, u fretek lze prokázat tzv. zbytkovou ovariální tkáň.
Také sono slouží k diagnostice gravidity a patolog. stavů na děloze (adenokarcinom dělohy u králíků, pyometra), prostatě (cysty při hyperadrenokorticismu), játrech (lipidoza u králíků, morčat a činčil), slezině (lymfom x hematopoeza), vyšetření mízních uzlin, slinivky, různé masy v těle a odběru vzorků pod vizuální kontrolou (FNA, ascites, moč...).
Sondu o frekvenci 10-12 MHz lze využít pro vyšetření oka a orbity u králíků.

Použitá literatura:

Emma Keeble, Anna Meredith- Manual of Rodents and Ferrets, BSAVA, 2009
Fox JG- Biology and Disease of the Ferret, Lea and Febinger, Philadelphia, 1998
Katherine E. Quesenberry, J.W.Carpenter- Ferrets, Rabbits and Rodents, WB Saunders, 2004
S. Silverman- Diagnostic Imaging of Exotic Pets, Vet Clin North Am Small Anim Prac, 1993
T.G.Nyland, J.S.Mattoon- Veterinary Diagnostic Ultrasound, WB Saunders, 1995

MVDr. Lenka Chylíková
Animal Clinic
Čistovická 44
163 00 Praha 6
www.animalclinic.cz

ZOBRAZOVACÍ DIAGNOSTIKA U PTÁKŮ

Lenka Adlerová, Animal Clinic, Praha

Poznámky:

Diagnostické metody v ptačí medicíně jsou mnohdy vzhledem k velikosti pacienta (např. kanárek) značně omezeny, přesto některé z nich mají pro veterinárního lékaře velkou vypovídací hodnotu. Rentgenologické vyšetření vzhledem k jednoduchosti provedení patří do souboru základního vyšetření. Další v poslední době čím dál více používanou zobrazovací metodou je endoskopie. Endoskopie se poprvé v ptačí mědicíně začala používat za účelem určování pohlaví. V dnešní době slouží především k doplnění diagnostiky a vizualizace změn patrných na RTG snímcích, případně k odběrům biopsií a v budoucnosti jistě k endoskopicky prováděným chirurgickým zákrokům. V omezené míře je možná sonografická diagnostika, je však velmi limitována velikostí pacienta. Její využití spočívá především pro vyšetření funkce srdce. V neposlední řadě je třeba zmínit i moderní metody jako je CT a MRI, které ale u nás zatím nejsou zcela běžné.

Rentgenologické vyšetření:

Výhodou RTG vyšetření je dostupnost a snadnost provedení, protože téměř každá veterinární ordinace pro běžnou praxi malých zvířat je vybavena RTG přístrojem a v porovnání se savci nevyžadují ptáci nijak speciální doplnění vybavení. Pro lepší vykreslení detailů je výhodné používat mamografické kazety a filmy, není to však nezbytností. Podstatou kvalitního rentgenového snímku je nastavení přístroje na nízké hodnoty kV pro kvalitní kontrast (většinou 40-45kV) a vysoké hodnoty mA pro krátký expoziční čas, který redukuje vliv rychlý pohybů těla při respiraci a tím omezuje neostrost snímku.
RTG vyšetření by mělo být provedeno vždy pokud potřebujeme zobrazit vniřní orgány a to především plíce a vzdušné vaky u dyspnoického pacienta nebo GIT u pacienta s průjmem. Další indikací pro provedení RTG vyšetření je přítomnost otoku nebo palpace masy (např. tumor, zadržené vejce). Užitečné jsou rentgeny v případě hledání příčiny špatné kondice ptáka nebo ztráty hmotnosti. Nezastupitelné je RTG vyšetření v případě onemocnění kostí (fraktury, osteomyelitidy, atd.).
Stejně jako u savců je třeba pacienta řádně vypolohovat, abychom zobrazili požadovanou oblast. Pro polohování pacienta je nezbytná

fixace. V případě ptačích pacientů máme na výběr ze dvou způsobů – s použitím anestezie a bez ní. Obě metody mají své výhody i nevýhody. Manuální fixace pacienta není úplně nejvhodnější způsob fixace, ale je možná. Doporučovaná je u ptáků větších než 2 kg, protože v opačném případě je expoziční pole příliš malé a vyšetření nemá dostatečnou vypovídací hodnotu. Další nevýhodou je velký stres u pacienta a tedy i možnost jeho poranění. Možnost vypolohování pacienta je také omezena. V případě potřeby použití této metody (dyspnoický pacient, u kterého není možná anestezie) je hlava ptáka fixována jednou rukou a druhou se drží pánevní končetiny. Na vypolohování křídel se používají pytlíky s pískem. Metodou pro fixaci pacienta vhodnější je anestezie – v případě ptáků je využívána inhalační anestezie vedená směsí kyslíku s isofluranem. U papoušků o velikosti 200g a více nebo u dravců je pro anestezii vhodná intubace pacienta, u drobnějších ptáků jako je andulka se používá pouze anestetická maska bez intubace, neboť se u nich často endotracheální tubus uzavírá hleny z průdušnice a zvíře se následně dusí. Kombinací pro obě metody fixace je použití komerčně vyráběné fixační ploténky. Vypolohovat na ní můžeme jak zvíře při vědomí, tak v anestezii. Přesto se nejvhodnější metodou pro fixaci ptačích pacientů jeví použití anestezie, protože se omezují všechny negativní vlivy.



Pro zobrazení vnitřních orgánů a skeletu se stejně jako u savců používají 2 na sebe kolmé projekce a to VD a LL. VD projekce slouží pro posouzení symetrie orgánů (játra, srdce, proventriculus), velikosti abdominálních vzdušných vaků a pro posouzení skeletu (hrudní pletenec, křídla, kyčle, pánevní končetiny). Cílem polohování pacienta při VD projekci je dosažení superpozice prsní kosti a páteře. Na LL projekci posuzujeme tvar a velikost jednotlivých orgánů dutiny tělní (trachea, plíce, vzdušné vaky, srdce a velké cévy, slezina, GIT, ledviny a gonády) a také můžeme zhodnotit skeletární struktury – lebka, páteř, žebra a

Poznámky:

prsní kost. Při polohování je třeba dosáhnout superpozice kyčelních kloubů a korakoidů.
Kromě těchto standartních projekcí používáme pro zobrazení křídel CC projekci a pro zobrazení lebky šikmé projekce s úhlem 75 °.
Při interpretaci rentgenových snímků je třeba znát dobře anatomii ptáků, protože mají některé struktury odlišné od savců (synsacrum, tibiotarsus, pneumatizované kosti). Naproti rozmanitosti velikosti v ptačí říši je naštěstí jejich anatomie až na pár odlišností téměř uniformní (holubi mají normálně distendovanější GIT než ostatní, apod.). Pozor je třeba si dát na hodnocení RTG snímků u obézních zvířat, neboť ptačí tuk má stejnou opacitu jako měkké tkáně a dochází tak ke splynutí okrajů vnitřních orgánů.
Při posuzování struktury kostí u ptáků je třeba mít na paměti, že ptačí kost má tenký, hladký kortex a méně radiodenzní vnitřní struktury než nacházíme u savců. Rozdíl v radiodenzitě je i u kostí pneumatizovaných (humerus, femur) a kostí vyplněných kostní dření (tibiotarsus, radius, ulna). Kosti pneumatizované jsou méně radiodenzní. U pohlavně aktivních samic můžeme najít tzv. medulární kost. Jedná se o fyziologický stav, kdy si samice ukládají zásoby vápníku do některých kostí, které se poté rentgenologicky zobrazují více radiodenzní. Jedná se zejména o humerus, femur nebo tibiotarsus. Výjimečně vznikají i změny na kostech lebky. Pokud takovouto změnu kostí nalezneme mimo chovnou sezónu, jedná se o patologický stav, který bývá podmíněn nadbytkem estrogenu (cysty nebo tumory na vaječnících, ale i zadržená vejce). Fraktury, deformity nebo osteomyelitidy jsou častými patologiemi, pro které zhotovujeme RTG snímky. Neoplazie kostí nejsou u ptáků tak časté. V případě fraktur nám rentgen slouží i jako kontrola terapie jak konzervativní, tak chirurgické. V místě fraktury se za zhruba 14 dni vytvoří calus, který je doprovázen masivní periostální reakcí.
K posouzení vnitřních orgánů je vždy třeba 2 na sebe kolmých projekcí, abychom byli schopni posoudit jak symetrii orgánů, tak velikost a tvar. Onemocnění respiračního aparátu je častou indikací k provedení rentgenu. Na snímcích posuzujeme průdušnici v celém průběhu a to zejména pro přítomnost granulomů nebo cizího tělesa. Nejčastější lokalizací granulomů je oblast při *apartura thoracis cranialis*. Třeba je upozornit, že ptačí průdušnici tvoří zcela uzavřené prstence, které u starších ptáků mohou osifikovat. Vzor ptačích plic je odlišný od savčích. Rentgenologicky se zobrazují jako „včelí plástve“. Pokud mají změny na plicích charakter lokálních nodulů, ukazuje to spíše na granulomy při aspergilóze. Postiženy bývají především kaudální části plic. Jsou-li změny naopak difuzní, předpokládáme spíše pneumonii bakteriálního původu. Nezbytnou součástí

Poznámky:
……
……
……

respiračního aparátu u ptáků jsou vzdušné vaky, které musí být čisté s hladkými, rovnými okraji.
Velikost srdeční siluety je rozdílná podle druhů, trénovaní dravci mají mnohem větší srdce. Obecná poučka udává, že velikost srdce by měla být maximálně do 50-60% šířky hrudníku. Pro posouzení perikardu je vhodnější sonografické vyšetření.
Tvar jater posuzujeme vzhledem k srdeční siluetě na VD projekcích, kdy by srdce, játra a střeva měla tvořit tvar přesýpacích hodin. Tento vzor je typický pro papoušky, ale nejde využít u holubů, u nichž je silueta střev mnohem větší a dochází ke zkreslení. U dravců je důležité posuzování RTG snímku v souvislostí anamnézy krmení, protože velikost jejich zažívacího aparátu je značně odlišná. Pokud máme pochybnosti o lokalizaci a velikosti jater, je dobré provést kontrastní rentgeny GIT.
Rentgeny hrají důležitou diagnostickou pomůcku při onemocnění dilatace proventriculu (PDD – proventricular dilatation disease). Je třeba posuzovat obě projekce. Na VD projekci je patrná asymetrie vnitřních orgánů směrem do leva, na LL projekci je silueta střev posunuta dorsálním směrem. Pro definitivní diagnózu je možné využít kontrastní rentgeny nebo fluoroskopii.
Slezina je za normálních okolností velmi malá a zobrazitelná je pouze na LL projekci. Dobře viditelná je slezina v případě splenomegalie, kterou posuzujeme podle šířky femuru. 1.5 násobek je signifikantním znakem. Ke splenomegalii dochází v případě chronických infekčních onemocnění, nejčastěji je příčinou chlamydióza nebo aspergilóza.
Ledviny se u ptáků nacházejí pod klenbou páteře v oblasti synsacra a jsou rozděleny na laloky. Zobrazitelné jsou pouze na LL snímcích. Pokud dochází k renomegalii, zvětšuje se především kraniální laloky. Za zvětšení ledvin mohou být zodpovědné záněty, neoplazie nebo ukládání depozic vápníku či urátů (mění se radiodenzita ledvin). Někdy je zvětšení ledvin obtížně odlišitelné od gonád, které jsou lokalizované před kraniálním okrajem ledvin. U pohlavně aktivních zvířat dochází k výraznému zvětšení gonád a pohlavních orgánů. U samic se několika násobně zvětšuje děloha, která může vyplňovat celý abdomen a identifikace ostatních orgánů je tak znemožněna. Je třeba upozornit, že u samic se nachází pouze levý vaječník, ale varlata samců jsou orgánem párovým.
Jsou situace, kdy je třeba kromě klasických rentgenů zhotovit rentgeny kontrastní. Nejčastější indikací bývá potvrzení tvaru a lokalizace jednotlivých orgánů, určení příslušnosti u masy v dutině tělní nebo posouzení motility GIT (především u PDD). Kontrastní rentgeny mohou sloužit k vizualizaci struktury jednotlivých útvarů (např. infraorbitální siny, aplikace do kloaky, apod.) Kontrastní

Poznámky:

rentgeny jsou kontraindikované u zvířat dyspnoických, vyčerpaných a dehydratovaných, je třeba předem provést stabilizaci pacienta (tekutiny, teplo, kyslík). Pro kontrastní rentgeny GIT se obdobně jako u savců používá jako kontrastní médium barium sulfát. Používá se 25-40% suspenze v dávce 20 ml/kg ž.hm. Doporučitelné je zahřátí suspenze na teplotu těla. Cesta podání je buď sondou do volete nebo přímo do proventriculu. Při podávání kontrastu do volete je důležité zvíře ještě zhruba 1 minutu po podání držet ve vzpřímené poloze, abychom omezili riziko regurgitace a následné aspirace. Pokud je to možné je vhodné vyhnout se anestezii, neboť se zvyšuje riziko regurgitace. Není-li to možné, musí být zvířata intubovaná. Podle cesty podání se liší start rentgenování. Při podání do volete exponujeme první snímek za asi 5 min, u podání do proventriculu ihned po podání. Následující snímky jsou zhotovovány za 30, 60, 90, 120 a 180 minut. Podání barium sulfátu je kontraindikováno při podezření na perforaci GIT, v tomto případě můžeme využít jodových kontrastních látek. Obecná dávka je 10ml/kg ž.hm. roztoku obsahujícího 250mg jodu/ml. Jodové kontrastní látky mají menší opacitu než barium, ale mají rychlejší tranzitní čas. Schéma pro zhotovování snímků je 1,3, 15, 30, 60 a 120 minut. Jodové kontrastní látky se používají pro podání jinde než jen v GIT. Využívají se pro vizualizace změn v sinech (dávka 0,1-1ml, aplikace do nozder, po zhotovení snímku by se měly siny vypláchnout fyziologickým roztokem), pro aplikaci do kloaky nebo pro myelografie. Třetím typem kontrastního média, která se dá u ptáků použít je vzduch. Jeho využití je minimální.

Endoskopie:

Endoskopie je doplňujícím vyšetřením, které bývá indikováno vyšetřením rentgenologickým. Jedná se o metodu více náročnou na vybavení než je samotná rentgenologie, ale má velkou diagnostickou hodnotu. Umožňuje vizualizaci patologických změn a zároveň odběr biopsií pro další upřesnění diagnózy. Je to metoda minimálně invazivní a při zkušenostech vyšetřujícího lékaře je bezpečná. Pro endoskopii je nezbytná anestezie pacienta a v závislosti na lokalizaci vyšetření je vhodná i analgetická léčba pro minimalizaci stresu u ptáků. Vhodná je předchozí hladovka (pokud je to možné) jak pro lepší vizualizaci při gastroskopii, tak pro vyprázdnění střev pro laparoskopii.
Pro endoskopii ptáků se nejvíce využívá rigidního endoskopu s optikou 2,7 mm o délce 19 cm. Úhel zobrazení může být jak 0˚ tak 30˚. Pro menší pacienty je vhodné použití 1,9 mm optiky. Pro

Poznámky:
……
……
……

gastroskopie je možné používat i flexibilní endoskop o průměru 3mm, ale jeho použití není časté.

Laparoskopie byla vyvinuta už v sedmdesátých letech za účelem určování pohlaví u ptáků. Vzhledem k tomu, že u samic je vyvinut pouze levý vaječník, jako standardní přístup pro laparoskopii se používá levá strana. Pokud je rentgenologická indikace, je možné provádět endoskopii i z druhé strany. Narozdíl od ostatních druhů není u ptáků díky vzdušným vaku třeba insuflace dutiny tělní vzduchem. Místo pro vstup endoskopu se nachází mezi posledními žebry nebo kaudálně za posledním žebrem přibližně v dorzální a střední třetinou podle požadovaného zobrazení orgánů. Místo endoskopie se asepticky připraví. Kontraindikací pro laparoskopii je přítomnost ascitu, neboť by se tekutina dostala do vzdušných vaků.

K dalším metodám endoskopie používaných u ptáků je tracheoskopie, které slouží pro identifikaci přítomnosti cizích těles, parazitů nebo granulomů. Ptáci nejsou intubovány endotracheálním tubusem, ale pokud endoskopie trvá delší dobu je třeba intubace vzdušného vaku. Při endoskopii je třeba pořádně natáhnout krk, abychom nepoškodili tracheu, která je tvořena uzavřenými prstenci. Průměr endoskopu nesmí být větší než 2/3 průměru průdušnice.

U ptáků je možná gastroskopie. U běžných druhů je možná vizualizace volete, u dravců díky slabším svěračům se můžeme podívat až do proventriculu, případně ventriculu. Důležité je, aby hlava byla během endoskopie níž než tělo, abychom omezili možnost aspirace regurgitovaného obsahu. Protože vole i žaludky jsou orgány duté, je třeba insuflovat je vzduchem. Endoskopie se dá využít i pro identifikaci patologií v kloace.

Literatura:

Nigel Harcourt-Brown, John Chitty: BSAVA Manual Psittacine birds, second edition, 2005 BSAVA

John Chitty, Michael Lierz: BSAVA Manual Raptors, Pigeons and Passerine birds, 2008, BSAVA

Greg J. Harrison, Teresa L. Lightfoot: Clinical Avian Medicine, 2006, Spix Publishing

John McLelland: A colour atlas of Avian Anatomy, 1990, Wolfe Publishing

Stephen A. Smith, Bonnie J, Smith: Atlas of Avian Radiographic anatomy, 1992, W.B.Saunders company

B.D. Ritchie, G.J. Harrison, L.R.Harrison: Avian Medicine: Principle

Poznámky:

and Application, 1994, Wingers Publishing

MVDr. Lenka Adlerová
Animal Clinic
Čistovická 44
163 00 Praha 6
www.animalclinic.cz