

TRAUMATICKÁ RUPTURA STĚNY PARAPROSTATICKÉ CYSTY U PSA

TRAUMATIC RUPTURE OF A PARAPROSTATIC CYST IN A DOG

LEOŠ KRKOŠKA, JAN HNÍZDO

Animal Clinic s.r.o. - Praha

SOUHRN

Článek popisuje klinický případ akutního abdomenu u psa, který byl prezentován po nepatrném traumatu. Neobvyklou vyvolávací příčinou byla traumatická ruptura stěny paraprostatické cysty. Po úvodní diagnostice a stabilizaci byla provedena probatorní laparotomie. Chirurgické ošetření spočívalo v amputaci celé paraprostatické cysty a následné omentalizaci velkou oponou. V článku je diskutován výskyt, diagnostika a chirurgické ošetření paraprostatických cyst u psa.

Klíčová slova: pes, prostata, paraprostatická cysta

SUMMARY

The paper describes a clinical case of a dog with acute abdomen after minor trauma. The unusual cause was a traumatic rupture of a large paraprostatic cyst. After routine emergency diagnostics a probatory laparotomy was performed. The surgical treatment included the resection of the ruptured paraprostatic cyst and omentalisation of the residual cyst wall. The paper discusses the incidence, diagnostics and surgical treatment options of paraprostatic cysts in dogs.

Key words: dog, prostate, paraprostatic cyst

Úvod

Onemocnění prostaty nacházíme u psa mnohem častěji než u kočky či u jiných zvířat.

U postižených samců nacházíme na patologicky změněné prostatě nejčastěji zánětlivý proces, benigní hyperplazii, metaplazii, cysty a novotvary. Cysty mohou být uvnitř parenchymu (prostatické cysty) nebo mimo parenchym prostaty. Výskyt paraprostatických cyst není příliš častý a v pořadí patologických stavů na prostatě se řadí až za benigní hyperplazii a akutní nebo chronickou prostatitidu (White 1987). Etiologie vzniku není dosud zcela prozkoumána. Jedna teorie předpokládá jejich výskyt jako pozůstatek Mülerových vývodů během embryonálního vývoje (Peter et al. 1995; Purswell 2000). Jiná úvaha se opírá o možnost extrémního zvětšení retenčních prostatických cyst (Parry 2007, White 1987). Prostatické nebo paraprostatické cysty jsou obvykle pozorovány u psů ve středním nebo vyšším věku (Krawiec 1992). Přítomnost těchto útvarů v dutině břišní často uniká pozornosti až do doby vzniku klinických příznaků. Příspěvek popisuje klinický případ akutní ruptury paraprostatické cysty s následnou sterilní peritonitidou. Dle dostupné literatury nebyl dosud publikován ve veterinární literatuře podobný případ traumatické ruptury prostatické cysty.

Klinický případ

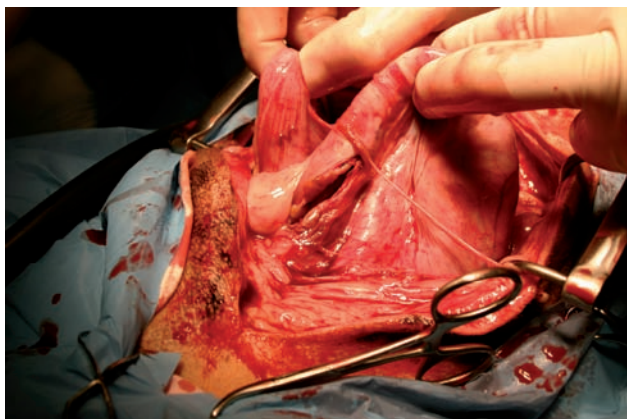
Anamnéza: u psa křížence váhy 10 kg, stáří 13 let se náhle vyskytla apatie a zvracení, následně anorexie a polyurie/polydypsie. Byla pozorována celková bolestivost a neochota k pohybu. Denní množství přijatých tekutin bylo přibližně 150 ml/kg/den. Uvedeným klinickým

příznakům předcházelo podle sdělení majitelky trauma v podobě nárazu německého ovčáka ze strany do oblasti břišní při hře. Majitelka již několik týdnů pozorovala opakovaně v nepravidelných intervalech hematurii. Průběh močení a defekace byl bez abnormalit.

Klinické vyšetření: výrazná deprese, vědomí zachovalé, neochota k jakémukoli pohybu, teplota 39,6 °C, tachykardie, nitkovitý slabý puls, sliznice kůže, zrychlené zpětné plnění kapilár, snížená kožní elasticita, dehydratace odhadnuta na 6 %. Nápadná byla distenze dutiny břišní, palpací vyvolávala velkou bolestivost hlavně v kaudálním abdomenu. Rektálně byla prostata nedosažitelná.

Rentgenologickým vyšetřením ve dvou standardních projekcích byla zjištěna ztráta detailu následkem přítomnosti tekutiny, orgány v dutině břišní byly zastřeny. Ultrasonograficky bylo prokázáno větší množství volné tekutiny, ventrálně od močového měchýře byla zjištěna kavernózní struktura velikosti 6×10 cm s hyperechogenní stěnou místy zesílenou až na 1 cm, močový měchýř byl prázdný, prostata byla normoechogenní, velikosti 3×2 cm. S ohledem na volnou tekutinu nebylo možné jednoznačně určit spojení mezi prostatou a cystickým útvarem. Ostatní orgány byly bez patologického nálezu.

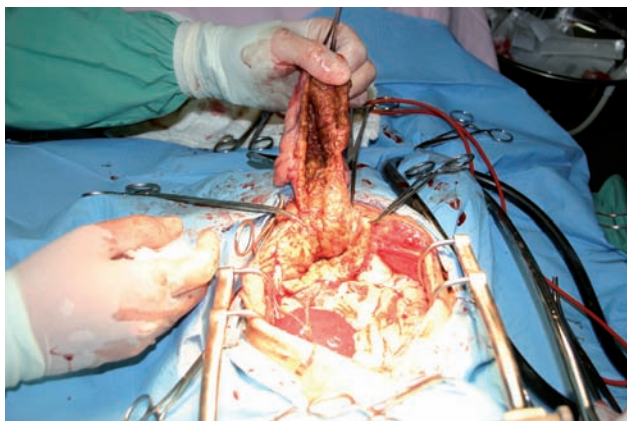
Abdominocentézou byl získán vzorek exsudátu hnisavého hemoragického charakteru. Vzorek byl podroben cytologickému a mikrobiologickému vyšetření. Laboratorní hodnoty v exsudátu: leukocytů 77 G/l; erytrocytů 1,29 T/l, hematokrit 9,1 %; močovina 15 mmol/l. Cytologicky byly zjištěny degenerované erytrocyty, neutrofilie ojedinele s hypersegmentací, makrofágy, siderofágy, bez nálezu bakterií.



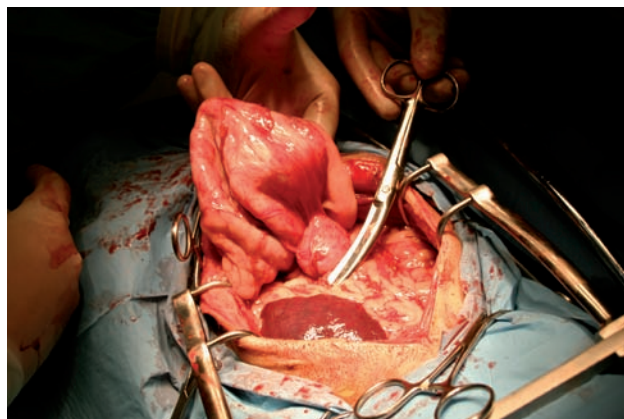
Obr. 1: rupturovaná paraprostatická cysta in situ

Iniciální protišoková terapie zahrnovala intravenózní podání R 1/1 70 ml/kg/hod, amoxicilin klavulanát 15 mg/kg i. v., monitoring životních funkcí. Při příjmu na hospitalizaci bylo provedeno hematologické a biochemické vyšetření krve. Biochemické vyšetření statimově bylo bez patologického nálezu. Hematologie: WBC 18,0 G/l; RBC 5,79 T/l; Ht 40 %; HGB 145 g/l; PLT 480. Vyšetření močového sedimentu a chemické vyšetření moči bylo bez patologického nálezu.

Terapie: Na základě provedených vyšetření byla indikována probatorní laparotomie v celkové inhalační anestezii. K chirurgické revizi bylo přistoupeno po úvodní stabilizaci pacienta. Po paramediální laparotomii bylo odsáto přibližně 750 ml výše popsané tekutiny. Standardním způsobem byla provedena explorace celé dutiny břišní. Popisovaný akutní stav v dutině břišní byl způsoben rupturou stěny paraprostatické cysty v délce přibližně 10 cm. Cysta se nacházela ventrálně od močového měchýře, měla zesílenou a velmi tvrdou stěnu. Jako nejvhodnější chirurgický postup byla zvolena resekce volné stěny při bázi cysty. Tato resekce byla obtížná jak nůžkami, tak skalpelem. Tělo prostaty bylo adspekčně bez abnormalit. Následně byla provedena omentalizace pahýlu velkou oponou (PDS II 3-0 USP). Následoval několikanásobný výplach dutiny břišní fyziologickým roztokem a rutinní uzávěra stěny břišní (PDS II 2-0 USP, Ethilon 3-0 USP). Dále byla provedena kastrace. Po operaci pacient dostával



Obr. 3: preparace cysty



Obr. 2: velikost cysty v porovnání s prázdným močovým měchýřem

kontinuální infuzi fyziologického roztoku (40 ml/hod), amoxicilin klavulanát 15 mg/kg s. c. q 24 h, meloxicam 0,1 mg/kg q 24 h. Pooperační analgezie byla zajištěna pomocí buprenorfinu (0,01 mg/kg q 8 hod).

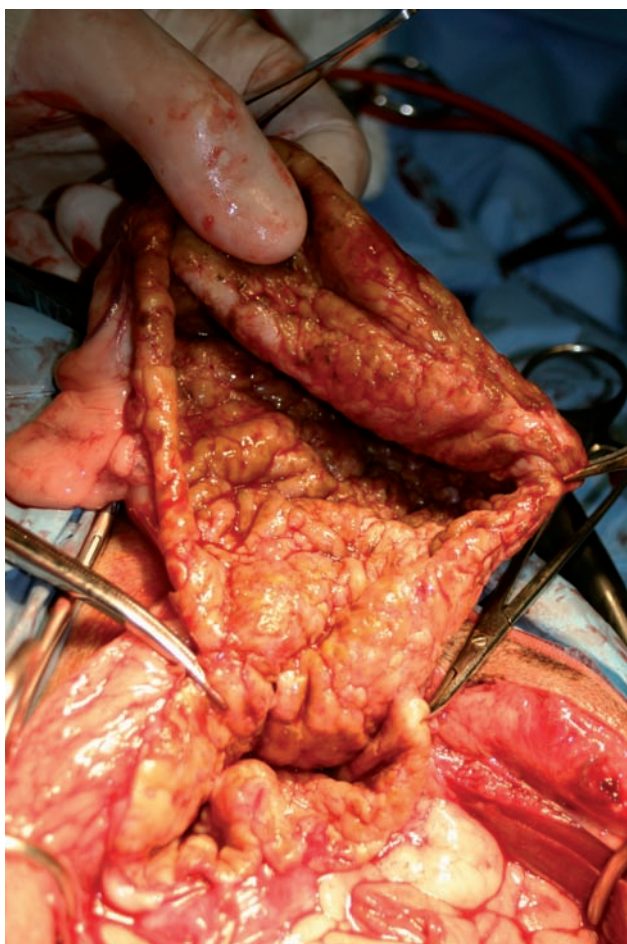
Druhý den po operaci pacient vykazoval silnou bolestivost dutiny břišní, nepřijímal krmivo, produkce moči normální. Ke stávající terapii byl přidán metronidazol (15 mg/kg/q 8 hod) a v infuzi aplikován Aprotinin (7000 IU/kg). Pokračovala analgetická terapie. Následující den došlo ke zlepšení celkového stavu, obnovil se příjem potravy, příjem tekutin byl normální. Třetí den byl odebrán vzorek krve na kontrolní hematologii a biochemii. Všechny hodnoty byly v mezích normy. Chirurgická rána byla klidná, bez otoku a secernace. Následující den byl pacient propuštěn do domácího ošetřování.

Kultivační vyšetření punktátu efuze při příjmu a stěru stěny cysty při operaci na aerobní i anaerobní bakterie bylo negativní. Další průběh rekonvalescence byl bez komplikací.

Histologicky byla detekována vazivová stěna s nehnisavou perivaskulární infiltrací, siderofagie, na povrchu jemná vrstvička žlázaté tkáně bez známek malignizace.

Diskuse

Přítomnost výše popsaných velkých cyst není příliš častá, uvádí se přibližně 5-ti % prevalence u pacientů postižených patologií prostaty (White 1987; Weaver 1978). Paraprostatické cysty se vyskytují převážně u velkých plemen psů (Closa 1995). Cysty obvykle obsahují větší množství bledě žluté tekutiny, která je produktem žlázaté epiteliální výstelky (Barsanti 1995). Paraprostatické cysty mohou v průběhu svého růstu mineralizovat (Girard 1995, Rife 1980, Head 2002). Jedná se buď o osteoidní nebo chondroidní metaplazii stejně jak tomu bylo v našem popsaném případě. Existují hypotézy, že tak vzniká po přeměně fibroblastů na osteoidní tkáň vlivem fyzikálních nebo chemických podnětů (Wright 1996). Přesná příčina kalcifikace však není zatím známa. Obvykle se paraprostatické cysty nacházejí dorzálně nebo ventrálně od močového měchýře, mohou být ovšem také diagnostikovány intrapelvicí nebo perineálně (Zekas 2004). V našem případě se jednalo o jednu velkou cystu (6×10cm), uloženou ventrálně od močového měchýře a svou přítomností dosud nečinila pacientovi žádné klinické potíže. Nebýt kontaktu pacienta



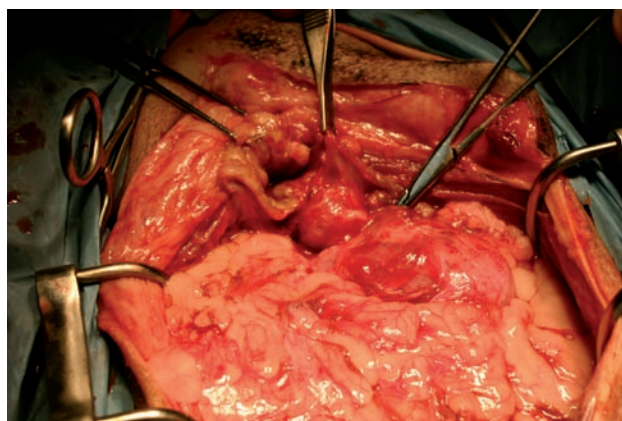
Obr. 4: rozevřená stěna paraprostatické cysty

s německým ovčákem pravděpodobně by i nadále unikala pozornosti majitele. Variabilní není jen umístění cyst, ale také různý počet od jednotlivých po multipní (Zekas 2004). V závislosti na lokalizaci cyst a stupni jejich naplně může dojít ke vzniku různých klinických příznaků zvláště ve vztahu k močovému měchýři či tlustému střevu. Pozorovat lze poruchy močení nebo vyprazdňování kolonu (hematurie, strangurie, pyurie, polakisurie, tenesmus, dyschezie, abdominální distenze). Další klinické příznaky bývají nespecifické. Pacient vykazuje anorexii, depresi, zvracení, abnormality chůze či bolestivost hypogastria. Pokud je dutina břišní nebolestivá a stěna volná lze palpací detekovat abdominální masu. Rektální diagnostika paraprostatické cysty je neprůkazná, jelikož cysta bývá uložena v dutině břišní. Autoři Head a Francis (2002) došli k závěru, že velká paraprostatická cysta byla vyvolávacím faktorem jiného onemocnění. Cysta svou přítomností způsobovala poruchy vyprazdňování kolonu a následné tenesmy byly příčinou vzniku bilaterální perineální hernie u bíglu. Paraprostatické cysty obvykle nebývají infikované bakteriemi, jelikož většinou nekomunikují s urogenitálním traktem (Basinger 1993, White 2000). Pokud dojde k bakteriální kontaminaci, může se vyvinout akutní zánět nebo abscedace cyst. Námi odebraný mikrobiologický vzorek jak z punktátu efuze při příjmu pacienta, tak ze stěry stěny cysty při operaci byl negativní. Naopak prostatické cysty, které komunikují s močovou trubicí, bývají infikované velmi často.

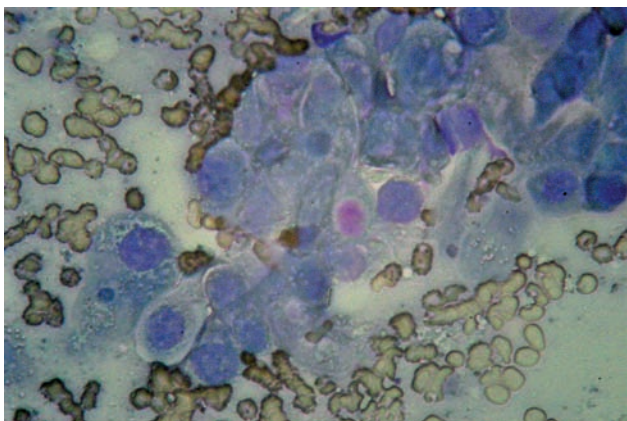
Spolehlivě lze paraprostatickou cystu prokázat ultrasonografickým vyšetřením, které není na rozdíl od RTG ovlivněno přítomností efuze. Provedení rentgenologického vyšetření bylo v našem případě zavádějící, jelikož díky přítomné efuzi nebyl radioopaktní útvar v blízkosti močového měchýře odhalen. Pokud není v peritoneální dutině přítomna tekutina, lze radiograficky v kaudálním abdomenu zaznamenat dobře ohraničenou masu radiodenzity měkké tkáně. Při kalcifikované stěně může být tento útvar ještě radiodenznější. Pro vyloučení záměny s močovým měchýřem lze jednoduše provést kontrastní rentgenové zobrazení tohoto orgánu. Podle rentgenologického nálezu lze diferenciatně diagnosticky usuzovat na mineralizovaný granulom, neoplazii, absces, mezenterickou cystu nebo mineralizovaný močový měchýř (Thral 2002).

Prezentovaný pacient měl v době příjmu příznaky akutního abdomenu. Pacient byl předveden již ve velmi vážném klinickém stavu, který se při prvním vyšetření nejevil jako adekvátní po traumatu způsobeným jiným psem. V našem případě byla situace vyvolána rupturou zmiňované cysty a únikem jejího obsahu do dutiny břišní. Diferenciatně diagnosticky musíme u akutního abdomenu s volnou tekutinou uvažovat o perforaci gastrointestinálního traktu cizím tělesem nebo tumorem, krvácením z novotvaru nebo traumatickou rupturou jater nebo sleziny nebo rupturou močového měchýře a únikem moči. Dále může být příčinou efuze v dutině břišní bakteriální prostatitis či prostatický absces. V neposlední řadě lze zmínit septickou nebo chemickou peritonitidu. Vlastní operaci by mělo předcházet co nejpodrobnější vyšetření vnitřního prostředí (acidobazická rovnováha, biochemie, hematologie) a stabilizace šokového stavu. Mezi nedostupnější informace, které lze o pacientovi zjistit, patří ultrasonografie dutiny břišní a vyšetření odebrané břišní efuze. Mnohdy je jedinou možností zjištění přesné příčiny akutního abdomenu probatorní laparotomie.

Chirurgické ošetření spočívalo v našem případě v amputaci cysty těsně u její báze a omentalizaci pahýlu velkou oponou. Tento postup se doporučuje hlavně u velkých útvarů (Basinger 1993). Je vhodné kyretáží odstranit zbytky sekrečního epitelu na pahýlu cysty. Alternativně lze také použít marsupializaci cysty (White 2000). Pokud nedošlo k ruptuře stěny a kontaminaci peritonea obsahem cysty, je vhodné nejprve obsah odsát. Důkladným rouškováním



Obr. 5: stav po resekci cysty před omentalizací



Obr. 6: cytologický nálezn (otiskový preparát)

operačního pole lze omezit riziko kontaminace. Resekcí co největší části paraprostatické cysty omezíme riziko pooperačních komplikací. Malé paraprostatické nebo prostatické cysty je možno chirurgicky ošetřit drenáží pomocí penrose drénu nebo je možno použít již zmíněnou omentalizaci velkou oponou. Nedílnou součástí terapie a prevence recidiv je kastrace.

Závěr

Paraprostatické cysty jsou často bez klinické manifestace. V našem případě byla situace zapříčiněna rupturou zmiňované cysty a únikem jejího obsahu do dutiny břišní. Samotná ruptura cysty je velmi neobvyklá a v dostupné veterinární literatuře zatím takto nepublikovaná. Z toho vyplývá, že se jedná o neobvyklý případ akutního abdomenu s volnou tekutinou. Při včasné stanovení diagnózy mají paraprostatické cysty dobrou prognózu. Úspěšnou terapii také podmiňuje včasné předvedení zvířete a nepřítomnost konkurenčního nebo akutním stavem vyvolaného orgánového selhání. Po stabilizaci celkového stavu a chirurgickém ošetření byla rekonvalescence dobrá. Histologicky nebyla prokázána kalcifikace nebo přítomnost neoplazie.

Poděkování:

Autoři děkují Dr. F. Čadovy, Analytické Laboratoře Plzeň, za provedení histologického vyšetření.

Literatura

- Basinger RR, Luther PB. Prostatic disease. In: Bojrab MJ ed. Disease mechanism in small animal surgery. 2nd ed. Philadelphia: Lea&Febiger 1993: 540–541.
- Bussadori C et al. The percutaneous drainage of prostatic abscesses in the dog. Radiol Med (Torino) 98: 391, 1999.
- Closa J, Font A, Mascort J. What is your diagnosis? J Small Anim pract 36: 114, 136, 1995.
- Girard C, Despots J. Mineralized paraprostatic cyst in dog. Can Vet J 36: 573–574. 1995.
- Glennon JC, Flanders JA. Decreased incidence of postoperative urinary incontinence with a modified Penrose drain technique for treatment of prostatic abscesses in dogs. Cornell Vet 83: 189, 1993.
- Head LL, Francis DA. Mineralized paraprostatic cyst as a potential contributing factor in the development of perineal hernias in a dog. J Am Vet Med Assoc 221: 533–535, 2002.
- Kay ND, Ling GV, Nyland TG. et al. Cytological diagnosis of Canine prostatic disease using a urethral brush technique. J Anim Hosp Assoc 25: 517, 1989.
- Krawiec DR, Heflin D. Study of prostatic disease in dogs: 177 cases (1981–1986). J Am Vet Med Assoc 200: 1119–1122. 1992.
- Olsen PN, Wrigley RH, Thrall MA. et al. Disorders of the Canine prostate gland: Pathogenesis, diagnosis, and medical therapy. Compend Contin Educ 9: 613, 1987.
- Peter AT, Steiner JOM, Adams LG. Diagnosis and medical management of prostate disease in the dog. Semin Vet Med Surg 10: 35–42, 1995.
- Parry NMA. The canine prostatic gland: Part 1 Non inflammatory diseases. UK Vet. Vol. 12. No. 1: 1–5, 2007.
- Purswell JB, Parker NA, Forrester SD. Prostatitis disease in dogs: a review. Vet Med April 315–321, 2000.
- Rife J, Thonburg LP. Osteocolagenous prostatic retention in the canine. Canine Pract 7: 44–46. 1980.
- Stowater JL, Lamb CR. Ultrasonographic features of paraprostatic cysts in nine dogs. Vet Radiol Ultrasound 30: 232, 1989.
- Thral DE. Textbook of veterinary diagnostic radiology. 4th ed. Philadelphia: WB Saunders 2002, 592–602.
- White RAS, Herrtage ME, Denis R. The diagnosis and management of paraprostatic and prostatic retention cysts in the dog. J Small Anim Pract 28: 551–574, 1987.
- White RA. Prostatic surgery in the dog. Clin Tech Small Anim Pract 15: 46, 2000.
- White RA, Williams JM. Intracapsular prostatic omentalization: a new technique for management of prostatic abscesses in dogs. Vet Surg 24:390, 1995.
- Zekas LS, Forrest LJ, Swainson S, Philips LA. Radiografic diagnosis: mineralized paraprostatic cyst in a dog. Veterinary Radiology & Ultrasound (Vol. 45) (No. 4) 310–311, 2004.